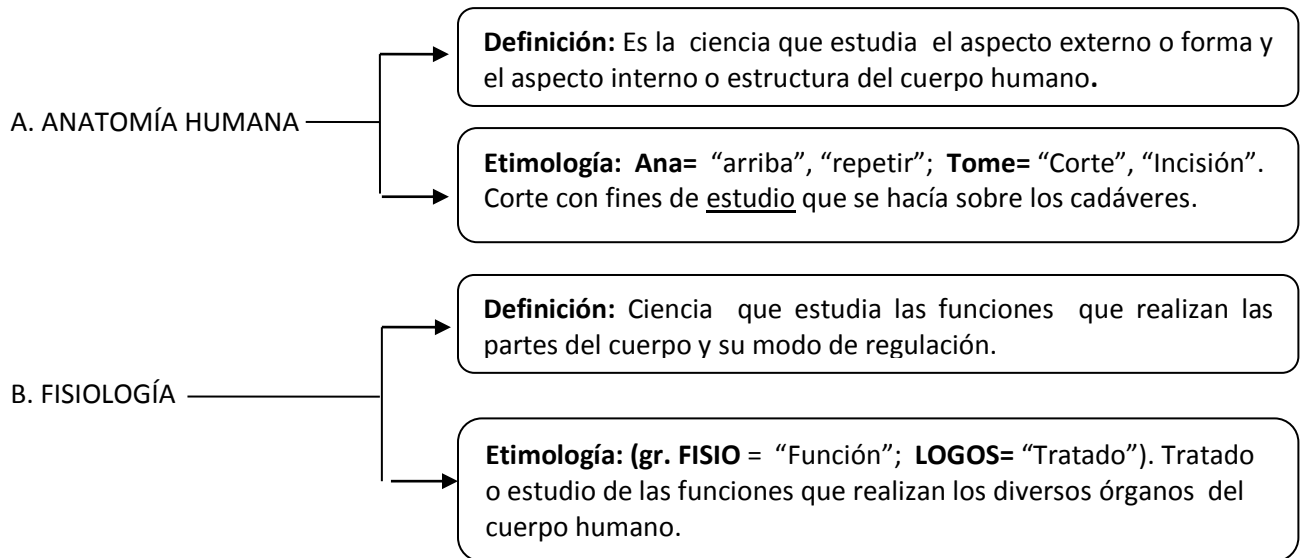


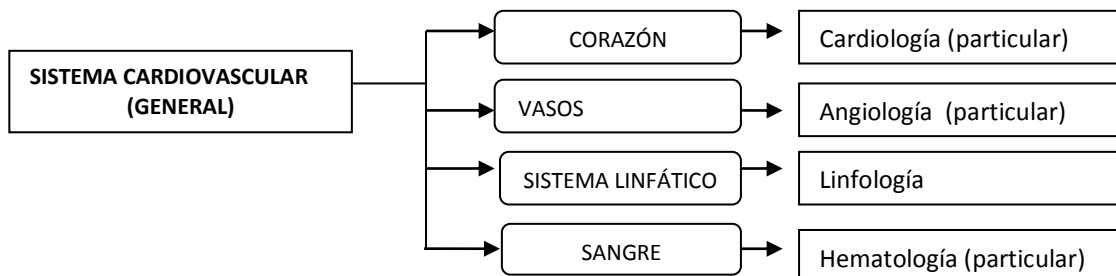
ANATOMÍA Y FISIOLOGÍA

1) GENERALIDADES



2) DIVISIÓN DE LA ANATOMÍA

- 1- **Anatomía Descriptiva:** Describe en forma general y particular los órganos del cuerpo humano, por ejemplo



- 2- **Anatomía Topográfica:** Estudia al cuerpo humano por áreas o regiones: Región de la cabeza, Región del miembro superior, Región abdominal, Región del miembro inferior, Región pélvica y Región torácica
- 3- **Anatomía Patológica:** Estudia las enfermedades que atacan a los órganos del cuerpo humano.
- 4- **Anatomía Macroscópica:** Estudia los órganos del cuerpo humano a simple vista.
- 5- **Anatomía Microscópica:** Estudia las células y tejido de un órgano con la ayuda del microscopio.
- 6- **Anatomía de Superficie:** Estudia los trazos y gráficos que se hacen en el cuerpo humano con la finalidad de ubicar órganos. Utilizada en rehabilitación (kinesiología).
- 7- **Anatomía Comparada:** Establece semejanzas y diferencias entre los grupos de seres vivos. Su estudio se basa en la presencia de órganos homólogos, análogos y vestigiales; como cóccix, apéndice cecal o vermiforme, “muela del juicio”.

- 8- **Anatomía Teratológica**: Estudia las mal formaciones congénitas.
 - AMELIA: falta de miembros superiores e inferiores.
 - CICLOPE: un solo ojo.
 - ANENCEFALIA: sin encéfalo, sin cabeza.
- 9- **Anatomía Radiológica**: Estudia los órganos internos con la ayuda de los rayos X.
- 10- **Anatomía Endoscópica**: Estudia los órganos internos con la ayuda de instrumentos, como "SCOPIOS".
- 11- **Anatomía Sistemática o Sistémica**: Estudia al cuerpo humano por sistemas.
- 12- **Anatomía del Desarrollo**: Estudia al ser humano desde la formación del huevo o cigote, hasta su completo crecimiento y desarrollo en las diferentes etapas de la vida.
- 13- **Anatomía Embriológica (Ontogénica)**: Es parte de la Anatomía del Desarrollo que estudia al ser humano desde la formación del huevo o cigote hasta su nacimiento.
- 14- **Anatomía Pediátrica**: Estudia la estructura corporal del ser humano desde el nacimiento hasta los 17 años.
- 15- **Anatomía Geriátrica**: Estudia la estructura corporal del anciano.

3) RASGOS HISTÓRICOS

→ **Hipócrates**: "Padre de la medicina", sus escritos fueron compilados en el corpus Hipocrático



→ **Aristóteles**: "Fundador de la anatomía comparada", afirmó que todo animal procede de lo animal



→ **Herófilo**: "Padre de la anatomía", primero en practicar la disección en humanos. "Impulsor de la anatomía como ciencia independiente".



→ **Erasistrato**: "Padre de la Fisiología", primero en diferenciar los nervios en motores y sensitivos. "Teoría sobre el movimiento".



→ **Galeno**: "El Príncipe de los médicos", primero en emplear la vivisección. No disecó cadáveres humanos sino monos.



→ **Ibn Sina o Avicena**: Expone todo el saber médico de su tiempo en el QANUN o CANON



→ **Andrés Vesalio**: Con su obra "DE HUMANI CORPORIS FABRICA LIBRI SEPTEM", corrigió casi todos los errores de Galeno. "Padre de la Anatomía Moderna".



→ **Paracelso:** Introduce la Química en la Medicina.



→ **Miguel Servet:** Descubre la circulación menor.



→ **William Harvey:** Descubre la circulación mayor.



→ **Marcelo Malpighi:** Funda la "Anatomía microscópica".

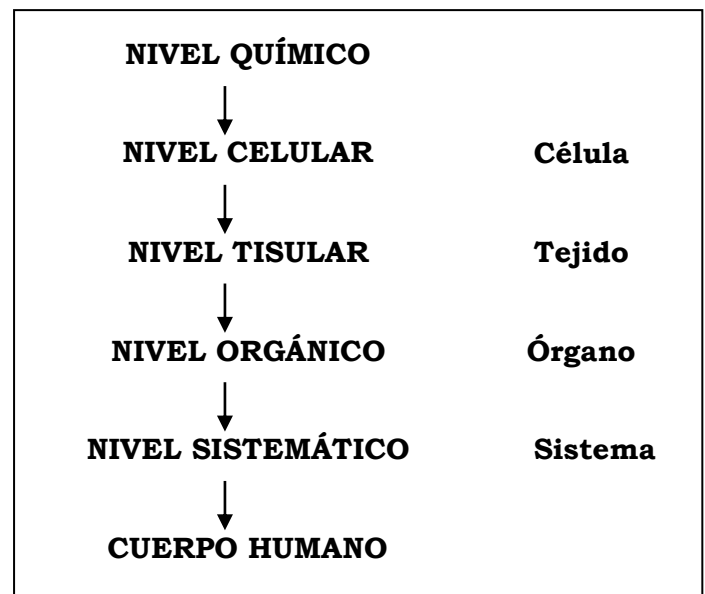

→ **Bautista Morgagni:** Funda la "Anatomía patológica"



4) NIVELES DE ORGANIZACIÓN CORPORAL

- a. **Nivel Químico:** Comprende a todos los átomos y moléculas esenciales para la vida (proteínas, carbohidratos, lípidos y vitaminas)
- b. **Nivel Celular:** (Célula) Unidad anatómica, Fisiológica, genética y trófica (eritrocitos, neuronas, micrito)
- c. **Nivel Tisular:** (Tejido) agrupación de células semejantes (Epitelial, conectivo, muscular y nervioso).
- d. **Nivel Orgánico:** (órgano) Constituido por dos más tejidos distintos. Los órganos contenidos en cavidades se llaman vísceras (Corazón, hígado, piel, pulmón, estómago).



e. Nivel de Sistemas o Aparatos



Sistemas: Órganos con tejidos semejantes. Ej. S. Nervioso, S. óseo.

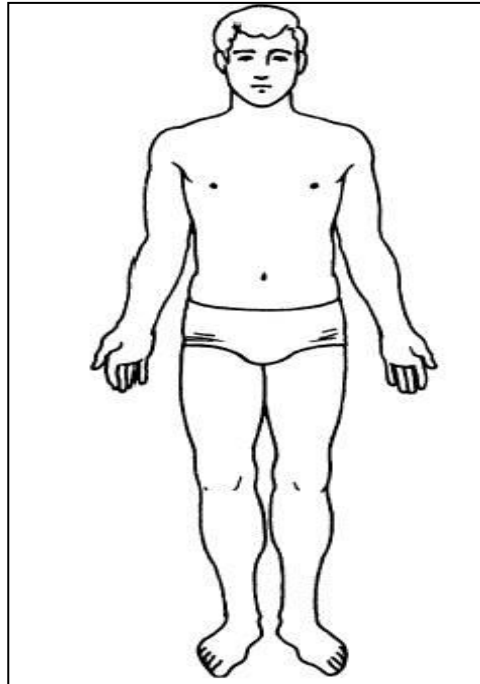
Aparatos: Órganos con tejidos diferentes. Ej. A. respiratorio, A. Digestivo.

Tanto los sistemas como aparatos son un conjunto de órganos que tienen una función

f. Nivel de Organismo: Reunión de todos los sistemas y aparatos.

5) POSICIÓN ANATÓMICA

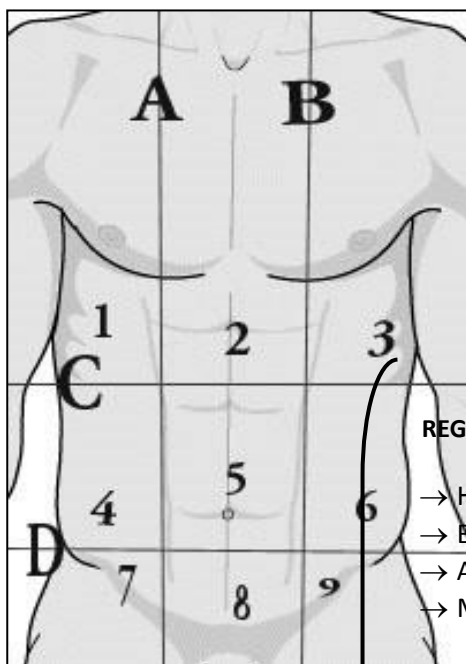
Todas las descripciones en anatomía se hacen en relación con la llamada POSICIÓN ANATÓMICA. Posición convencional el cuerpo esta erguido, con la cabeza y la punta de los pies dirigidos hacia Delante, con los miembros superiores extendidos a ambos lados, y con la palma de las manos hacia delante.



6) ORGANIZACIÓN GENERAL DEL CUERPO

I. REGIONES CORPORALES

REGIÓN AXIAL



REGIÓN DEL MIEMBRO SUPERIOR

- Hombro= Llamada Región deltoides.
- Brazo = Región humeral o braquial.
- Antebrazo= Región anti-humeral.
- Mano

- A. **REGION DE LA CABEZA** : Comprende la Región de la cara o facial.
Región Craneal.
- B. **REGION DEL CUELLO O CERVICAL**: Donde se localiza la glándula tiroides , laringe , porción superior de la tráquea, laringofaringe, porción cervical del esófago, paquete vasculonervioso (arteria, carótida, vena yugular interna, nervio vago
- C. **REGIÓN DEL TORAX O TORÁCICA**: Tórax anterior y tórax posterior.
- D. **REGION ABDOMINOPELVICA**: Para su mejor estudio se divide en nueve regiones

✓ **HIPOCONDRIO DERECHO**: Lóbulo derecho del hígado, vesícula biliar, porción superior del riñón derecho.

✓ **EPIGASTRIO**: Lóbulo izquierdo, porción interna del Lóbulo derecho del hígado, porción pilórica curvatura menor del estómago, porción superior y descendente del duodeno, cuerpo y porción superior de la cabeza del páncreas y las glándulas suprarrenales derecha e izquierda.

✓ **HIPOCONDRIO IZQUIERDO**: Cuerpo y fondo del estómago, bazo, ángulo izquierdo del colon (ángulo esplénico), los 2/3 superiores del riñón izquierdo y la cola del páncreas.

✓ **FLANCO DERECHO o REGIÓN LUMBAR DERECHA**: Porción superior del ciego, colon ascendente, ángulo cólico derecho (ángulo hepático), porción lateral inferior del riñón derecho y el intestino delgado.

✓ **MESOGASTRIO o REGIÓN UMBILICAL** : Porción media del colon transversal, parte inferior del duodeno, yeyuno e ileon y sus bifurcaciones, ramificaciones de la aorta abdominal y la vena cava inferior.

✓ **FLANCO IZQUIERDO o REGIÓN LUMBAR IZQUIERDA**: Colon descendente, tercio inferior del riñón izquierdo e intestino delgado.

✓ **FOSA ILIACA DERECHA o REGIÓN INGUINAL DERECHA**: Extremo inferior del ciego, apéndice vermiforme, intestino delgado y en la mujer además trompa de Falopio derecha y ovario derecho.

✓ **HIPOGASTRIO o REGIÓN PÚBICA**: Vejiga urinaria, parte del colon sigmoides, recto y en la mujer además el útero. En el varón además vesículas seminales.

✓ **FOSA ILIACA IZQUIERDA o REGIÓN INGUINAL IZQUIERDA**: Unión de la porción descendente y sigmoide del colon y en la mujer además trompa de Falopio izquierda y ovario izquierdo.

- ✓ **REGIÓN PERINEAL O PERINEO**: Comprende al:
 - a) **PERINEO MASCULINO**: escroto, pene y ano.
 - b) **PERINEO FEMENINO**: vulva vaginal y ano.

**REGIÓN
APENDICULAR**

- **Parte anterior:** constituye la palma de la mano: región palmar
En la parte superior: en relación con dedo pulgar recibe el nombre de REGIÓN TENAR
- **Parte posterior:** dorso de la mano

Entre el brazo y antebrazo tenemos el CODO: Prominencia dorsal que se aprecia al flexionar el antebrazo sobre el brazo y está formada por el OLÉCRANON del hueso cúbito. Entre el antebrazo y la mano tenemos el CARPO, denominado comúnmente "muñeca".

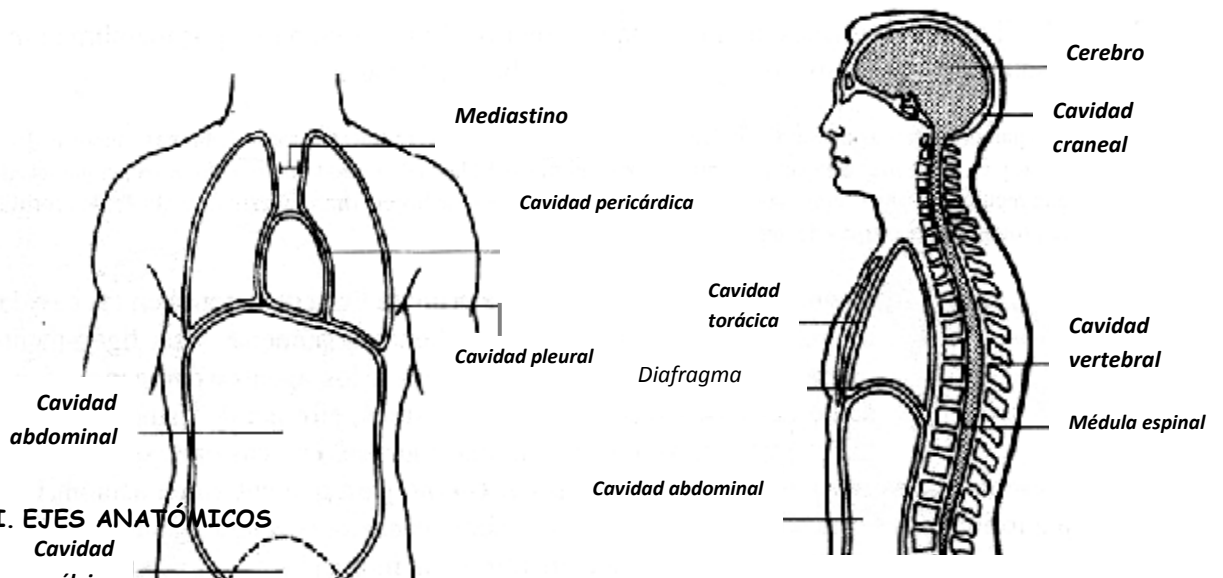
REGIÓN DEL MIEMBRO INFERIOR

- Muslo:** conformado por el hueso fémur: región femoral.
- Pierna :** formada por 2 huesos:
 - Peroné o fíbula: ocupa la parte externa
 - Tibia: ocupa la parte interna.
- Entre el muslo y la pierna tenemos la RODILLA:
Parte anterior: formada por el hueso RÓTULA o patela:
Parte posterior: FOSA POPLÍTEA
- Pie:**
 - Parte inferior: planta del pie: región plantar
 - Parte superior: dorso del pie

región rotuliana

II. CAVIDADES CORPORALES

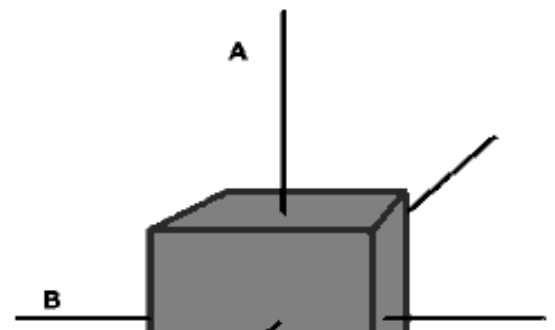
CAVIDAD	DESCRIPCIÓN
CRANEANA	Formada por los huesos del cráneo aloja y protege al encéfalo.
VERTEBRAL	Formada por las vértebras y contiene a la médula espinal y el inicio de los nervios raquídeos.
TORÁCICA	Formada por el esternón, las costillas y la columna vertebral, por encima del diafragma, contiene las siguientes cavidades:
Pleural	Cada una rodea el pulmón, la membrana serosa es la pleura.
Pericárdica	Envuelve al corazón, la membrana serosa es el pericardio
Mediastino	Porción central de la cavidad torácica entre las cavidades pleurales; contiene: corazón, timo, tráquea, esófago y algunos vasos sanguíneos grandes.
ABDOMINOPÉLVICA	Por debajo del diafragma, se subdivide en :
Abdominal	Contiene el estómago, bazo, hígado, vesícula biliar, páncreas, intestino delgado y la mayor parte del intestino grueso; la membrana serosa es el peritoneo.
Pélvica	Contiene la vejiga urinaria, porciones del intestino grueso y los órganos internos de la reproducción.

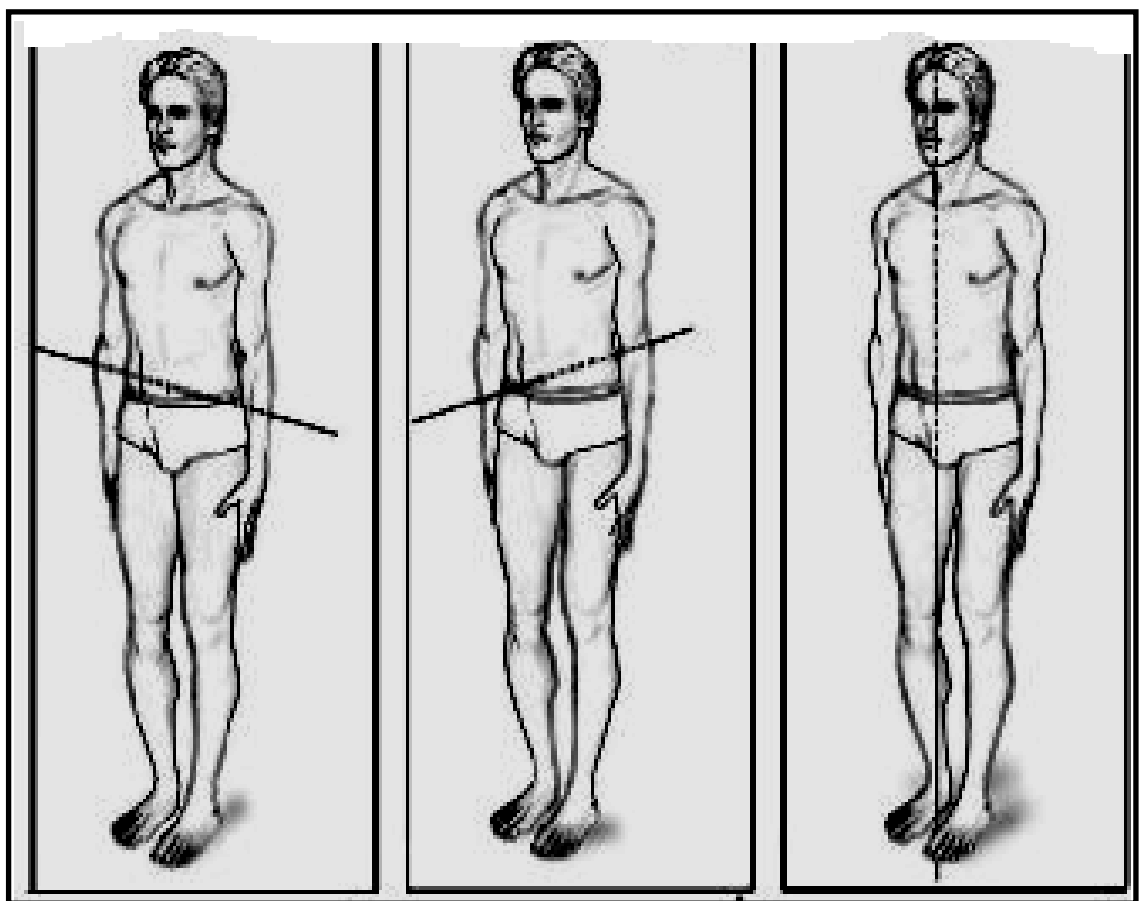


III. EJES ANATÓMICOS

Ejes: Son líneas imaginarias que recorren el cuerpo humano en determinada dirección. Consideremos ahora los tres **ejes** del espacio.

- **Eje Vertical o sagital:** Es un eje cráneo-caudal (cabeza-cola). Es el más largo.
- **Eje Transversal:** Es un eje "latero-lateral" va de lado en lado. Une las caras laterales,



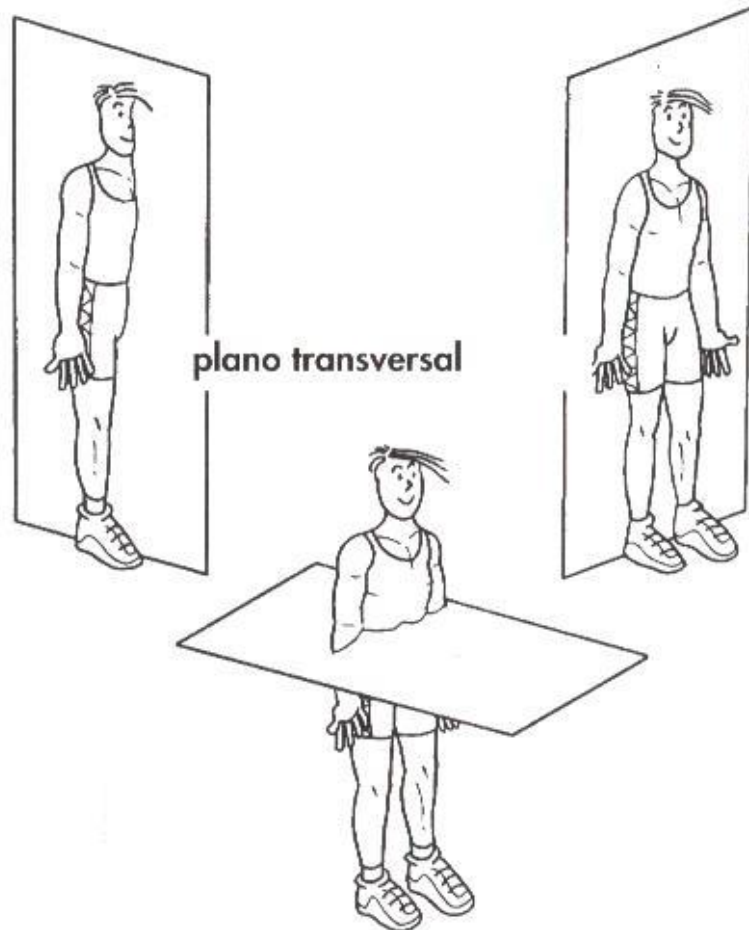


IV. **PLANOS ANATÓMICOS:** Los tres ejes conforman los planos del espacio; los principales son:

1. Plano Sagital (medio): Tiene dirección Vertical. Divide al cuerpo humano en derecha e izquierda en partes iguales.
Esta formado por los ejes: céfalo –caudal y dorso-ventral
2. Plano Parasagital (Paralelo al medio): Tiene dirección vertical. Divide al cuerpo humano en derecha e izquierda en partes desiguales. Este formado por los ejes: Céfalo-caudal y dorso ventral.
3. Plano Frontal (Coronal) : Tiene dirección vertical. Divide al cuerpo en dos partes desiguales anterior y posterior.
Está formado por los ejes céfalo-caudal y latero-lateral (transversal).
4. Plano Transversal (Horizontal): Tiene dirección horizontal. Divide al cuerpo en porción superior e inferior.
Formado por los ejes latero-lateral y ventro-dorsal.

plano sagital

plano frontal



IV. TÉRMINOS ANATÓMICOS

- ✓ **Superior (Cranial o Cefálica):** Una estructura es craneal cuando está más cerca de la cabeza, es decir, lo que está más superior. (el tórax es más craneal que el abdomen).
- ✓ **Inferior (Caudal):** Una estructura es caudal cuando está más cerca de la cola. lo que está más inferior. ej. el abdomen es más caudal que el tórax. el estómago es más caudal que los pulmones.
- ✓ **Proximal :** Lo que está más cerca de la raíz del miembro. (el hombro es lo más proximal del brazo).
ej. el hombro es lo más proximal del brazo, el húmero es proximal al radio.
- ✓ **Distal:** Más lejos del origen de inserción. ej. la muñeca es más distal que el codo
- ✓ **Anterior o ventral:** Cerca o en frente del cuerpo. ej. La nariz está en la superficie ventral del cuerpo. el esternón es anterior al corazón.
- ✓ **Posterior o dorsal:** Detrás o en la espalda del cuerpo. ej. Las escápulas están en la superficie dorsal del cuerpo. el esófago es posterior a la tráquea.
- ✓ **Interno o medial :** Cerca de la línea media del cuerpo. ej. El ombligo es medial. el cubito esta en el lado medial del antebrazo
- ✓ **Externo o lateral:** Más lejos de la línea media. ej. Las caderas son más laterales con respecto al ombligo, los pulmones son laterales al corazón.
- ✓ **Ipsolateral:** Del mismo lado del cuerpo que otra estructura. ej. El pulgar y el dedo gordo del pie son ipsolaterales.
- ✓ **Centralateral:** Del lado opuesto del cuerpo respecto de otra estructura.
- ✓ **Superficial:** Hacia la superficie del cuerpo humano. ej La piel
- ✓ **Profundo:** lejos de la superficie del cuerpo. ej El músculo.